

КАРОТИДНАЯ ХЕМОДЕКТОМА В ПРАКТИКЕ ОТОРИНОЛАРИНГОЛОГА: КЛИНИЧЕСКОЕ НАБЛЮДЕНИЕ

А. Н. Вачев, О. В. Дмитриев, О. В. Зелёва, П. М. Зельтер*

Федеральное государственное бюджетное образовательное учреждение
высшего образования «Самарский государственный медицинский университет»
Министерства здравоохранения Российской Федерации,
ул. Чапаевская, д. 89, г. Самара, 443099, Россия

Аннотация

Цель. Демонстрация пациентки с каротидной хемодектомой, первично обратившейся к оториноларингологу.

Результаты. На прием обратилась женщина 79 лет с жалобами на дискомфорт и боль в горле, затруднение при глотании. При мезофарингоскопии отмечалась значительная асимметрия зева вправо с провисанием мягкого нёба. При компьютерной томографии отмечалась асимметрия глотки справа за счет сдавления извне. Справа в окологлоточном пространстве, в области бифуркации сонной артерии, выявлено неправильной формы образование, интенсивно накапливающее контрастное вещество. Высказано подозрение о каротидной хемодектоме. Пациентке проведена операция «удаление хемодектомы справа с аутоартериальной пластикой сонных артерий справа». Послеоперационный период проходил без особенностей.

Заключение. Только благодаря междисциплинарному подходу с участием команды сосудистых хирургов, оториноларингологов и врачей лучевой диагностики возможна своевременная диагностика и проведение адекватного лечения подобных больных.

Ключевые слова: каротидная хемодектома, паратонзиллярный абсцесс, компьютерная томография, система «Автоплан»

Конфликт интересов: авторы заявили об отсутствии конфликта интересов.

Для цитирования: Вачев А.Н., Дмитриев О.В., Зелёва О.В., Зельтер П.М. Каротидная хемодектома в практике оториноларинголога: клиническое наблюдение. *Кубанский научный медицинский вестник*. 2020; 27(2): 135–143. <https://doi.org/10.25207/1608-6228-2020-27-2-135-143>

Поступила 19.01.2020

Принята после доработки 21.02.2020

Опубликована 28.04.2020

CAROTID CHEMODECTOMA IN THE OTORHINOLARYNGOLOGICAL PRACTICE: A CLINICAL CASE

Aleksei N. Vachev, Oleg V. Dmitriev, Olesya V. Zeleva, Pavel M. Zelter*

Samara State Medical University,
Chapaevskaya str., 89, Samara, 443099, Russia

Abstract

Aim. To describe a clinical case of carotid chemodectoma in a patient seeking treatment from an otorhinolaryngologist.

Results. A 79-year-old woman complained of sore throat and difficulty swallowing. Mesopharyngoscopy revealed a significant asymmetry of the pharynx on the right with a sagging soft palate. Computed tomography revealed the asymmetry of the pharynx on the right due to compression from outside. An irregularly shaped formation intensely accumulating contrast medium was detected in the peripharyngeal space on the right, near the bifurcation of the carotid artery. Carotid chemodectoma was suspected. The patient underwent surgical removal of the chemodectoma followed by the autoarterial reconstruction of the carotid artery on the right. The postoperative period was uneventful.

Conclusion. The management of patients with carotid chemodectoma requires an interdisciplinary approach with participation of vascular surgeons, otorhinolaryngologists and radiologists. This approach ensures timely surgical treatment leading to complete recovery without neurological consequences and profuse blood loss. The disease can be mistaken for a peritonsillar abscess with the possibility of serious complications during surgical treatment.

Keywords: carotid chemodectoma, peritonsillar abscess, computed tomography, Avtoplan system

Conflict of interest: the authors declare no conflicts of interest.

For citation: Vachev A.N., Dmitriev O.V., Zeleva O.V., Zelter P.M. Carotid chemodectoma in the otorhinolaryngological practice: a clinical case. *Kubanskii Nauchnyi Meditsinskii Vestnik*. 2020; 27(2): 135–143 (In Russ., English abstract). <https://doi.org/10.25207/1608-6228-2020-27-2-135-143>

Submitted 19.01.2020

Revised 21.02.2020

Published 28.04.2020

Введение

Каротидная хемодектома (КХ) — доброкачественная медленно растущая васкуляризируемая опухоль, которая развивается из паранглионарных клеток в области бифуркации общей сонной артерии и располагающаяся между её ветвей. Особенностью КХ является её плотное прилегание к кровеносным сосудам и сдавление магистральных сосудов, а также близлежащих органов и тканей (боковой стенки глотки, трахеи, щитовидной железы, языкоглоточного нерва) [1, 2].

Частота встречаемости хемодектом в России составляет 0,01–0,5% всех опухолей головы и шеи. Двусторонняя локализация встречается в 5–20%. Данная опухоль чаще встречается у женщин 20–50 лет [3].

Трудности диагностики связаны с редкостью заболевания, неосведомленностью врачей об этой патологии, наличием большого количества сходных по клиническим проявлениям заболеваний (таких как паратонзиллярный абсцесс, шейный лимфаденит). Мультиспиральная компьютерная томография (КТ) с контрастированием и 3D-реконструкцией и каротидная ангиография позволяют наглядно продемонстрировать объем, расположение опухоли и ее взаимоотношение с сонными артериями,

что принципиально важно для выбора тактики хирургического лечения [4–6].

Биопсия при данной патологии не рекомендована, так как высок риск возникновения кровотечения. Лучевая терапия не эффективна из-за низкой чувствительности подобной опухоли и развитию лучевого фиброза [7, 8].

Следует отметить, что в последнее время с развитием технологий сердечно-сосудистой хирургии, широким внедрением методов нейровизуализации, летальность по поводу хирургического удаления хемодектомы составляет менее 10% [9].

Результаты и обсуждение

На прием к оториноларингологу обратилась женщина 79 лет с жалобами на дискомфорт и боль в горле, затруднение при глотании. При мезофарингоскопии отмечалась значительная асимметрия зева с провисанием мягкого нёба. Выбухание справа распространялось до складок преддверия гортани, смещая гортань влево. Слизистая оболочка глотки была немного гиперемирована (рис. 1). На первый взгляд, данная картина была схожа с клинкой паратонзиллярного абсцесса. Однако в анамнезе 50 лет назад у пациентки была двусторонняя тонзиллэктомия. При осмотре

в миндаликовой нише противоположной стороны не отмечалось наличия лимфоидной ткани.

Учитывая объективные данные и данные анамнеза, была выполнена КТ шеи, в результате которой было диагностировано объемное образование в области бифуркации сонной артерии размерами 47×30×56 мм (рис. 2А).

Согласно данным предварительного обследования стандартное нативное исследование было дополнено болюсным введением контрастного вещества по мультифазовому протоколу с проведением 3D-реконструкции.

Согласно протоколу исследования справа в окологлоточном пространстве, в области бифуркации сонной артерии, определяется неправильной формы образование плотностью 29–31НУ, интенсивно накапливающее контрастное вещество, неоднородной структуры, с капсулой. Образование раздвигает внутреннюю и наружную сонные артерии. Верхний полюс образования расположен на расстоянии 14 мм от яремного отверстия (рис. 2Б). Заключение: КТ-признаки каротидной хемодектомы справа.

Для более качественного планирования операции данные КТ были обработаны в системе «Автоплан». «Автоплан» — аппаратно-программный комплекс, который был разработан в ФГБОУ ВО СамГМУ Минздрава России для предоперационного планирования и интраоперационной навигации [10]. После загрузки

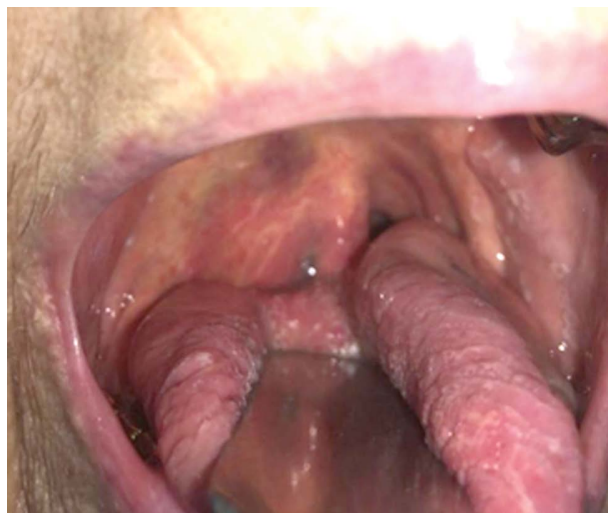

Рис. 1. Вид при передней мезофарингоскопии. Отмечается выбухание зева справа.

Fig. 1. Anterior mesopharyngoscopy view. Swelling of the pharynx on the right is observed.

данных в формате DICOM в систему проводилась автоматическая сегментация костей, полуавтоматическая сегментация артерий путем установки в просвет одной точки и дальнейшей пороговой обработки и полуавтоматическая сегментация опухоли с помощью инструмента «инкрементальная сегментация», при которой степень заливки объема регулируется движениями компьютерной мыши. Результат сегментации представлен на рис. 3. 3D-модель была проанализирована сосудистым хирургом

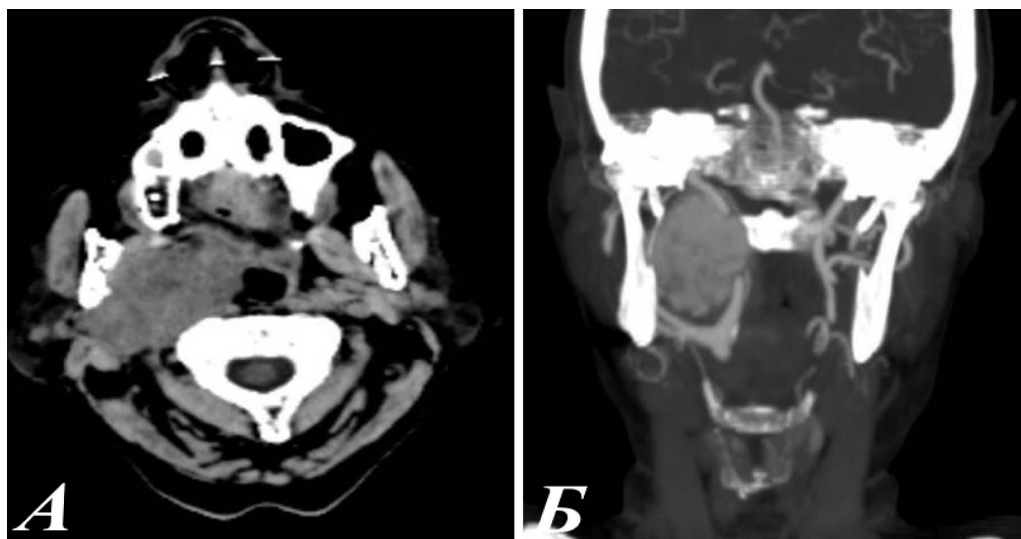


Рис. 2. А — КТ, аксиальная плоскость, нативная фаза. За углом нижней челюсти справа определяется образование мягкой тканевой плотности; Б — КТ, артериальная фаза, корональная плоскость. Справа в области бифуркации общей сонной артерии определяется крупное образование с интенсивным накоплением контрастного вещества.

Fig. 2. A — CT, axial plane, native phase. Around the corner of the lower jaw, a soft tissue formation on the right is observed; Б — CT, arterial phase, coronal plane. On the right, near the bifurcation of the common carotid artery, a large formation with intensive accumulation of contrast medium is observed.

для оценки расположения опухоли и вариантной сосудистой анатомии.

По результатам КТ пациентка была направлена к ангиохирургу и далее переведена в отделение сосудистой хирургии.

Согласно стандартам, предполагаемое хирургическое лечение относится к хирургии с высокой степенью риска, так как возможно осложнение в виде массивного кровоизлияния и инсульта. В связи с этим и учетом возраста пациентки, а также наличием сопутствующих заболеваний в отделении сосудистой хирургии были проведены дополнительные методы обследования. Приведены их результаты:

КТ головного мозга: дисциркуляторная энцефалопатия.

УЗДГ брахецефальных сосудов (БЦС): хемодектома справа без признаков прорастания. Стеноз общей сонной артерии, внутренней сонной артерии с двух сторон, подключичной артерии справа.

ЭхоКГ: недостаточность аортального клапана I степени. Нарушение регионарной сократимости миокарда левого желудочка не выявлено. Фракция изгнания левого желудочка по Симпсону — 63%. Концентрическая гипертрофия левого желудочка. Дилатация левого и правого предсердий. Повышенный уровень давления в легочной артерии.

Диагноз: Хемодектома парафарингеальной локализации справа. Клиническая субкомпенсация. Компрессионная нейропатия языкоглоточного нерва справа. Атеросклероз аорты

и ее ветвей. Стеноз сонных артерий с обеих сторон. Дисциркуляторная энцефалопатия 2 стадия, стационарное течение, с преходящей общемозговой сосудистой недостаточностью, субкомпенсация.

Пациентке проведено хирургическое лечение с участием команды сосудистых хирургов, оториноларингологов: удаление хемодектомы справа с аутоартериальной пластикой сонных артерий справа.

Ход операции: под эндотрахеальным наркозом проведен разрез кожи и подкожной клетчатки по переднему краю грудино-ключично-сосцевидной мышцы от уровня угла нижней челюсти почти до ключицы. Выделена общая сонная артерия на 2–3 см вниз от бифуркации. Обнажена наружная и внутренняя сонные артерии от бифуркации вверх на 1–2 см выше верхнего полюса опухоли. Опухоль мобилизована от прилегающих тканей до соединения новообразования с внутренней сонной артерией. Внутренняя сонная артерия прошита вдоль границы с опухолевой тканью. Отступив от линии шва на 2–3 мм в сторону опухоли, хемодектома отслоена от стенки сосуда, удалена с полоской стенки ВСА вдоль линии шва (рис. 4).

Удаленная хемодектома представлена на рисунке 5.

Послеоперационный период у пациентки проходил без особенностей. Через 1 месяц после операции при осмотре асимметрии глотки не выявлено, жалобы на дискомфорт и боли в горле пропали.

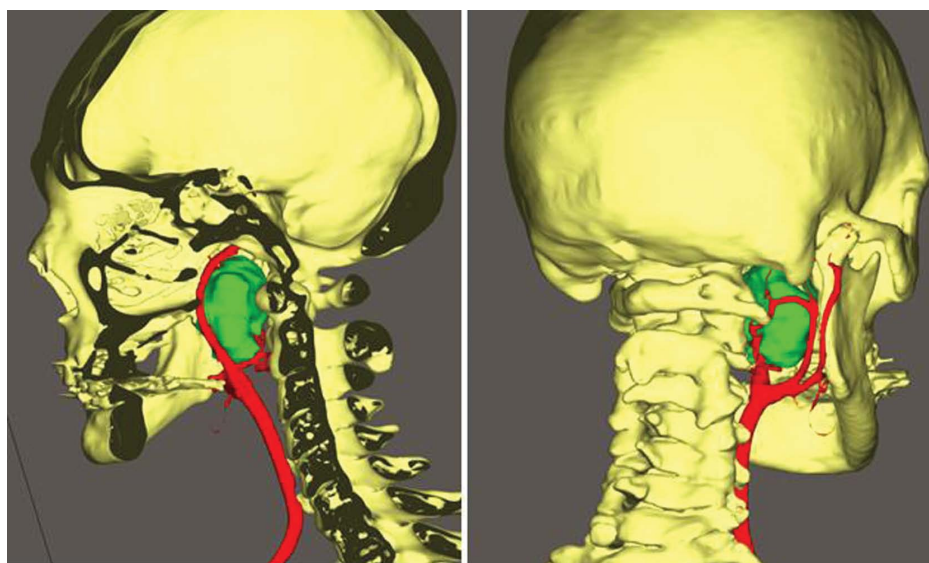


Рис. 3. Полигональная модель с цветовым картированием костей, артерий и хемодектомы (выделена зеленым).

Fig. 3. Polygonal model with colour mapping of bones, arteries and chemodectoma (highlighted in green).

Данное наблюдение является неординарным, так как не укладывается в классическую картину и клинику каротидной хемодектомы. Обычно она выглядит как опухолевидное образование на боковой поверхности шеи (под грудино-ключично-сосцевидной мышцей), которое хорошо и безболезненно смещается в горизонтальном направлении [11].

Согласно анатомической классификации хемодектомы по W.R. Shamblin et al. (1971) выделяют несколько типов опухоли (рис. 6) [12]:

I тип («малая» опухоль) — опухоль тесно соприкасается со стенками обеих сонных артерий, размер опухоли (в диаметре) до 2,5 см;

II тип («большая» опухоль) — опухоль находится в плотной спаянности с адвентицей сонных артерий (удаление расценивается как трудновыполнимое), размером >2,5 см, но <5 см;

III тип («большая» опухоль) — опухоль находится в интимной спаянности с адвентицей сонных артерий (степень операционного риска расценивается как высокая), опухоль полностью окутывает сонные артерии, размер >5 см.

Типы II и III требуют оперативного вмешательства.

Особенностью описанного клинического наблюдения является то, что картина не укладывалась ни в приведенную классификацию, ни в характерные жалобы и результаты осмотра при каротидной хемодектоме.

При осмотре кожа над опухолью не была изменена. Чаще всего средний возраст подобных пациентов 20–50 лет. Представленной больной было 79 лет, предполагаемый размер опухоли достигал 5 см и сдавливал близлежа-

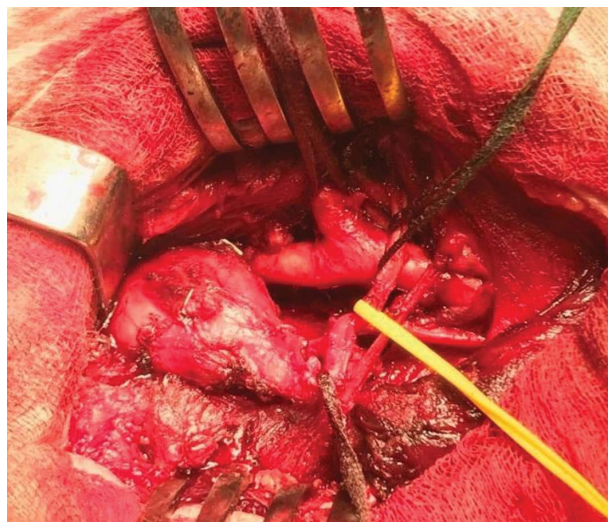


Рис. 4. Вид операционного поля.
Fig. 4. Photo of the surgical field.

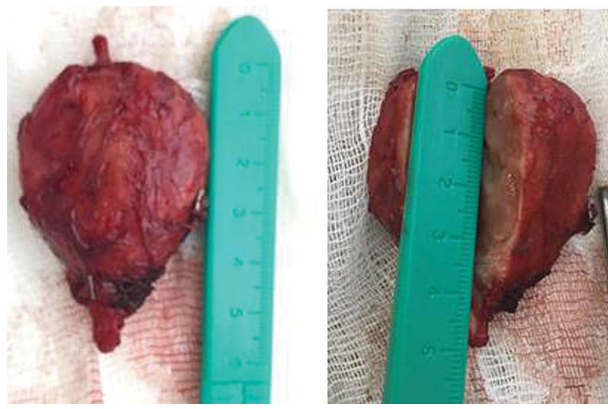


Рис. 5. Удаленная хемодектома.
Fig. 5. Removed chemodectoma.

щие сосуды: внутреннюю и наружную сонные артерии, но единственной доминирующей жалобой при этом была боль в горле.

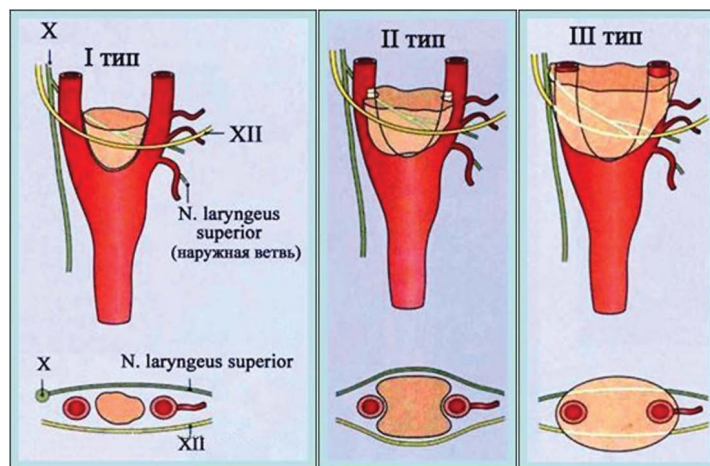


Рис. 6. Схема анатомической классификации хемодектомы по W.R. Shamblin et al. (1971).
Fig. 6. Scheme of the anatomical classification of chemodectoma according to W.R. Shamblin et al. (1971).

Выводы

1. Каротидная хемодектома, располагающаяся в типичном месте, с клинической точки зрения может проявляться только жалобами, характерными для ЛОР-патологии.

2. Решение о тактике, диагностике и лечении подобных больных предполагает междисциплинарный подход.

Источник финансирования

Авторы заявляют об отсутствии спонсорской поддержки при проведении исследования.

Funding

The authors received no specific funding for this research.

Соответствие принципам этики

Проведенное исследование соответствует стандартам Хельсинкской декларации (Declaration of Helsinki). От пациентки получено письменное добровольное информированное согласие на публикацию описания клинического случая и публикацию фотоматериалов (дата подписания 08.08.2019 г.).

Compliance with ethical principles

The study was conducted in compliance with the standards formulated in the Declaration of Helsinki. The patient gave her written voluntary informed consent to publication of the clinical case and photomaterials (signed 08.08.2019).

Список литературы

1. Аракелян В.С., Газимагомедов З.И., Абдулгасанов Р.А. Диагностика и результаты хирургического лечения каротидных хемодектом. *Креативная кардиология*. 2015; 2: 72–80. DOI: 10.15275/kreatkard.2015.02.07
2. Газимагомедов З.И. Параганглиомы шеи. *Креативная кардиология*. 2015; 1: 56–65. DOI: 10.15275/kreatkard.2015.01.06
3. Абдулгасанов Р.А., Газимагомедов З.И. Современные принципы диагностики и лечения параганглиом (хемодектом) шеи. *Комплексные проблемы сердечно-сосудистых заболеваний*. 2016; 5(1): 71–76.
4. Алфёрова Ю.С., Сурина В.Д., Карпов Н.В. Современное представление о каротидной хемодектоме и эффективность методов ее лечения. *Казанский медицинский журнал*. 2017; 98(5): 792–796. DOI: 10.17750/KMJ2017-792
5. Amsalu A., Anderson B., Tesfaye W. Giant malignant carotid body tumor in a 40-year-old woman: a case report from the University of Gondar Hospital. *Ethiop. Med. J.* 2013; 51 (4): 285–291.
6. Paridaans M.P., van der Bogt K.E., Jansen J.C., Nyns E.C., Wolterbeek R., van Baalen J.M., Hamming J.F. Results from craniocaudal carotid body tumor resection: should it be the standard surgical approach? *Eur. J. Vasc. Endovasc. Surg.* 2013; 46(6): 624–629. DOI: 10.1016/j.ejvs.2013.08.010
7. Luo T., Zhang C., Ning Y.C., Gu Y.Q., Li J.X., Wang Z.G. Surgical treatment of carotid body tumor: case report and literature review. *J. Geriatr. Cardiol.* 2013; 10(1): 116–118. DOI: 10.3969/j.issn.1671-5411.2013.01.018
8. Дружинин Д.С., Пизова Н.В. Каротидная хемодектома: дифференциальная диагностика по данным ультразвукового исследования. *Опухоли головы и шеи*. 2012; (1): 46–51. DOI: 10.17650/2222-1468-2012-0-1-46-50
9. Мкртчян А.Н., Арамян А.П., Мириджян М.М. Хирургическое лечение каротидных хемодектом. *Кардиология и сердечно-сосудистая хирургия*. 2015; 1: 92–96. DOI: 10.17116/kardio20158192-96
10. Колсанов А.В., Манукян А.А., Зельтер П.М., Чаплыгин С.С., Капишников А.В. Виртуальное моделирование операции на печени на основе данных компьютерной томографии. *Анналы хирургической гепатологии*. 2016; 21(4): 16–22. DOI: 10.16931/1995-5464.2016416-22
11. Батрашов В.А., Ветшев П.С., Сергеев О.Г., Юдаев С.С. Диагностика и лечение атипичной параганглиомы шеи. *Вестник Национального медико-хирургического Центра им. Н.И. Пирогова*. 2009; 4(2): 125–127.
12. Shamblin W.R., ReMine W.H., Sheps S.G., Harrison E.G. Jr. Carotid body tumor (chemodectoma). Clinicopathologic analysis of ninety cases. *Am. J. Surg.* 1971; 122(6): 732–739. DOI: 10.1016/0002-9610(71)90436-3

References

1. Arakelyan V.S., Gazimagomedov Z.I., Abdulgasanov R.A. The results of diagnosis and surgical treatment of carotid chemodectomas. *Kreativnaya Kardiologiya*. 2015; 2: 72–80 (In Russ., English abstract). DOI: 10.15275/kreatkard.2015.02.07
2. Gazimagomedov Z.I. Paragangliomas of the neck. *Kreativnaya Kardiologiya*. 2015; 1: 56–65 (In Russ., English abstract). DOI: 10.15275/kreatkard.2015.01.06
3. Abdulgasanov R.A., Gazimagomedov Z.I. Modern principles of diagnosis and treatment paragangliomas (hemodectom) neck. *Kompleksnyye Problemy Serdechno-Sosudistykh Zabolevaniy*. 2016; 5(1): 71–76 (In Russ., English abstract).

4. Alferova J.S., Surina V.D., Karpov N.V. Current conception of carotid chemodectoma and efficiency of its treatment methods. *Kazanskii Meditsinskii Zhurnal*. 2017; 98(5): 792–796 (In Russ., English abstract). DOI: 10.17750/KMJ2017-792
5. Amsalu A., Anderson B., Tesfaye W. Giant malignant carotid body tumor in a 40-year-old woman: a case report from the University of Gondar Hospital. *Ethiop. Med. J.* 2013; 51 (4): 285–291.
6. Paridaans M.P., van der Bogt K.E., Jansen J.C., Nyns E.C., Wolterbeek R., van Baalen J.M., Hamming J.F. Results from craniocaudal carotid body tumor resection: should it be the standard surgical approach? *Eur. J. Vasc. Endovasc. Surg.* 2013; 46(6): 624–629. DOI: 10.1016/j.ejvs.2013.08.010
7. Luo T., Zhang C., Ning Y.C., Gu Y.Q., Li J.X., Wang Z.G. Surgical treatment of carotid body tumor: case report and literature review. *J. Geriatr. Cardiol.* 2013; 10(1): 116–118. DOI: 10.3969/j.issn.1671-5411.2013.01.018
8. Druzhinin D.S., Pizova N.V. Carotid chemodectoma: differential diagnosis according to ultrasound data. *Opukholi Golovy I Shei.* 2012; (1): 46–51 (In Russ., English abstract). DOI: 10.17650/2222-1468-2012-0-1-46-50
9. Mkrtchyan A.N., Aramyan A.P., Miridzhanyan M.M. Surgical treatment of carotid chemodectomas. *Kardiologiya I Serdechno-Sosudistaya Khirurgiya.* 2015; 8(1): 92–96 (In Russ., English abstract). DOI: 10.17116/kardio20158192-96
10. Kolsanov A.V., Manukyan A.A., Zelter P.M., Chaplygin S.S., Kapishnikov A.V. Preoperative Virtual Modeling of Liver Based on Computerized Tomography Data. *Annaly Khirurgicheskoy Gepatologii.* 2016; 21(4): 16–22 (In Russ., English abstract). DOI: 10.16931/1995-5464.2016416-22
11. Batrashov V.A., Vetshev P.S., Sergeev O.G., Yudaev S.S. Diagnosis and treatment of atypical paraganglioma of the neck. *Vestnik Natsional'nogo Mediko-Khirurgicheskogo Tsentra im. N.I. Pirogova.* 2009; 4(2): 125–127 (In Russ.)
12. Shamblin W.R., ReMine W.H., Sheps S.G., Harrison E.G. Jr. Carotid body tumor (chemodectoma). Clinicopathologic analysis of ninety cases. *Am. J. Surg.* 1971; 122(6): 732–739. DOI: 10.1016/0002-9610(71)90436-3

Вклад авторов

Вачев А.Н.

Разработка концепции — формулировка и развитие ключевых целей и задач.

Проведение исследования — анализ и интерпретация полученных данных.

Подготовка и редактирование текста — критический пересмотр черновика рукописи с внесением ценного замечания интеллектуального содержания.

Утверждение окончательного варианта статьи — принятие ответственности за все аспекты работы, целостность всех частей статьи ее окончательный вариант.

Дмитриев О.В.

Разработка концепции — развитие ключевых целей и задач.

Проведение исследования — анализ и интерпретация полученных данных.

Подготовка и редактирование текста — составление черновика рукописи, его критический пересмотр с внесением ценного замечания интеллектуального содержания.

Утверждение окончательного варианта статьи — принятие ответственности за все аспекты работы, целостность всех частей статьи ее окончательный вариант.

Зелёва О.В.

Разработка концепции — развитие ключевых целей и задач.

Проведение исследования — анализ и интерпретация полученных данных.

Подготовка и редактирование текста — составление черновика рукописи, его критический пересмотр с внесением ценного замечания интеллектуального содержания.

Утверждение окончательного варианта статьи — принятие ответственности за все аспекты работы, целостность всех частей статьи ее окончательный вариант.

Зельтер П.М.

Разработка концепции — развитие ключевых целей и задач.

Проведение исследования — проведение исследований, визуализация полученных данных.

Подготовка и редактирование текста — критический пересмотр черновика рукописи с внесением ценного замечания интеллектуального содержания.

Утверждение окончательного варианта статьи — принятие ответственности за все аспекты работы, целостность всех частей статьи ее окончательный вариант.

Author contributions

Vachev A.N.

Conceptualisation — formulation and development of key goals and objectives.

Conducting research — data analysis and interpretation.

Text preparation and editing — critical review of a draft manuscript with the introduction of valuable intellectual content.

The approval of the final version of the article — the acceptance of responsibility for all aspects of the work, the integrity of all parts of the article and its final version.

Dmitriev O.V.

Conceptualisation — development of key goals and objectives.

Conducting research — data analysis and interpretation.

Text preparation and editing — preparation of a draft manuscript; its critical review with the introduction of valuable intellectual content.

The approval of the final version of the article — the acceptance of responsibility for all aspects of the work, the integrity of all parts of the article and its final version.

Zeleva O.V.

Conceptualisation — development of key goals and objectives.

Conducting research — data analysis and interpretation.

Text preparation and editing — preparation of a draft manuscript; its critical review with the introduction of valuable intellectual content.

The approval of the final version of the article — the acceptance of responsibility for all aspects of the work, the integrity of all parts of the article and its final version.

Zelter P.M.

Conceptualisation — development of key goals and objectives.

Conducting research — conducting research, data visualisation.

Text preparation and editing — critical review of a draft manuscript with the introduction of valuable intellectual content.

The approval of the final version of the article — the acceptance of responsibility for all aspects of the work.

Сведения об авторах / Information about the authors

Вачёв Алексей Николаевич — доктор медицинских наук, профессор, заведующий кафедрой и клиникой факультетской хирургии федерального государственного бюджетного образовательного учреждения высшего образования «Самарский государственный медицинский университет» Министерства здравоохранения Российской Федерации.

<https://orcid.org/0000-0002-4925-0129>

Дмитриев Олег Владимирович — кандидат медицинских наук, доцент, заведующий отделением сердечно-сосудистой хирургии № 1 клиники факультетской хирургии федерального государственного бюджетного образовательного учреждения высшего образования «Самарский государственный медицинский университет» Министерства здравоохранения Российской Федерации.

<https://orcid.org/0000-0003-1307-5063>

Зелева Олеся Владимировна — врач-оториноларинголог первой квалификационной категории отделения оториноларингологии клиники и кафедры оториноларингологии имени академика И. Б. Солдатова федерального государственного бюджетного образовательного учреждения высшего образования «Самарский государственный медицинский университет» Министерства здравоохранения Российской Федерации.

<https://orcid.org/0000-0003-0143-4655>

Aleksei N. Vachev — Dr. Sci. (Med.), Prof., Departmental and Clinic Head, Department and Clinic of Faculty Surgery, Samara State Medical University.

<https://orcid.org/0000-0002-4925-0129>

Oleg V. Dmitriev — Cand. Sci. (Med.), Assoc. Prof., Departmental Head, Department of Cardiovascular Surgery No.1, Clinic of Faculty Surgery, Samara State Medical University.

<https://orcid.org/0000-0003-1307-5063>

Olesya V. Zeleva — Otolaryngologist of the First Qualification Category, Department and Clinic of Otorhinolaryngology named after Academician I.B. Soldatov, Samara State Medical University.

<https://orcid.org/0000-0003-0143-4655>

Зельтер Павел Михайлович* — ассистент кафедры лучевой диагностики и лучевой терапии с курсом медицинской информатики федерального государственного бюджетного образовательного учреждения высшего образования «Самарский государственный медицинский университет» Министерства здравоохранения Российской Федерации.

<https://orcid.org/0000-0003-1346-5942>

Контактная информация: e-mail: pzelter@mail.ru,
тел.: +7 (917) 942-12-34;

ул. Ново-Садовая, д. 106л, к.1, кв. 98, г.Самара,
443068, Россия

Pavel M. Zelter* — Research Assistant, Department of Radiology and Radiotherapy with the course of Medicine Informatics, Samara State Medical University.

<https://orcid.org/0000-0003-1346-5942>

Contact information: e-mail: pzelter@mail.ru, tel.:
+7 (917) 942-12-34;

Novo-Sadovaya str., 106l, bldg. 1, 98, Samara, 443068,
Russia

* Автор, ответственный за переписку / Corresponding author